

FÉM IMPLANTÁTUMOK OKOZTA CT MŰTERMÉKEK CSÖKKENTÉSEÁrvai Péter¹, Forgács Attila², Manó Sándor³¹Debreceni Egyetem Klinikai Központ Neurológiai Klinika²ScanoMed Orvosi, Diagnosztikai, Kutató és Oktató Kft.³Debreceni Egyetem ÁOK Ortopédiai Tanszék Biomechanikai Laboratóriumpeterarvai13@gmail.com

DOI: 10.17489/biohun/2020/1/04

Absztrakt

A Debreceni Egyetem Ortopédiai Tanszékének Biomechanikai Laboratóriuma rendszeresen állít elő személyre szabott mozgásszervi implantátumokhoz kiegészítő célzókat, öntőformákat, valamint a célok között szerepel a 3D nyomtató segítségével előállított titán implantátumok gyártása is. Ehhez a beteg jó minőségű CT felvétele alapján számítógépes programokkal létrehozott voxelekből felépülő adatokra van szükség. Ezen betegek egy része már jelenleg is rendelkezik valamilyen implantátummal, amelyet az új személyre szabott implantátummal terveznek helyettesíteni.

A hagyományos CT felvételeken a különböző struktúrák eltérő denzitás értékei miatt fiziológiás esetben is megfigyelhetők műtermékek, amelyek akár a diagnózis felállítását is lehetetlenné tehetik. Különösen igaz ez abban az esetben ha a páciens valamilyen fém implantátumot hordoz a testében, legyen az csípő-, térd- vagy adott esetben fogászati implantátum. A kutatócsoportunk munkája szempontjából azonban nem elég biztos diagnózishoz elégséges szintre redukálni a műtermékeket, mert a csontok pontos háromdimenziós rekonstrukciójához szinte műtermék mentes CT felvételekre van szükségünk.

Kísérletünk célja egy olyan CT-leképezési módszer kidolgozása volt, amely révén a fém artefaktumok mennyisége nem csak lecsökken, de összességében véve el is tűnik.

Irodalmi adatok arra utaltak, hogy a leképezés axiális síkjának módosításakor a fém műtermékek eloszlása módosul, így a korábban értékelhetetlen területek feltisztulnak.

Hipotézisünk vizsgálatára csontos marhalábszárból és medencéből álló rendszerbe beültetett csípőízületi protézissel készítettünk fantomot, amelyet CT készülékkel axiális, szagittális és köztes szögpozíciókban leképeztünk. Továbbá felvételeket készítettünk a fantomról implantátum nélkül is valamint szoftveres artefaktum csökkentő programmal (MAR) is igyekeztünk a képeket javítani. Eredményeink azt mutatják, hogy sikerült egy olyan módszer és ajánlás kidolgozása, amellyel lényegesen csökkenthető a fém implantátumok által okozott műtermék mértéke.

Kulcsszavak: 3D nyomtatás, CT műtermékek, műtermék csökkentés

REDUCING CT ARTIFACTS CAUSED BY METAL IMPLANTS**Abstract**

The Biomechanical Laboratory of the Department of Orthopedics of the University of Debrecen regularly produces additional tools and molds for personalized locomotor implants. The aim is

the production of titanium implants using a 3D printer, too. To make this feasible, a consisting of voxels created by computer programs based on high-quality CT scans of a patient data are required. Some of these patients already have an implant, which is planned to be replaced with the new personalized implant.

Artificial products can be observed on traditional CT scans due to the different density values of different structures, even in physiological conditions, which may make it impossible to get a diagnosis. This is especially true if the patient is carrying a metal implant in their body, for example hip, knee, or dental implant. For our research group accurate three-dimensional reconstruction of bones, which are almost artifact-free CT images needed.

The aim of our experiment was to develop a CT imaging method that not only reduces the amount of metal products, but also completely eliminates them.

Literature data suggest that as the axial plane of the mapping is altered, the distribution of metal artifacts changes and previously invaluable areas become clearer.

To test our hypothesis, hip implant inserted into a system consisting of bovine legs and pelvis simulating a joint with prosthesis.

The phantom was imaged with a CT device in axial, sagittal, and intermediate angular positions. Pictures of the phantom were also taken without an implant as well we tried to improve the images with a software artifact reduction program (MAR).

Our results show that we have succeeded in developing a method and recommendation that essentially the amount of artifact caused by metal implants can be reduced.

Keywords: 3D printing, CT artefacts, artifacts reduction

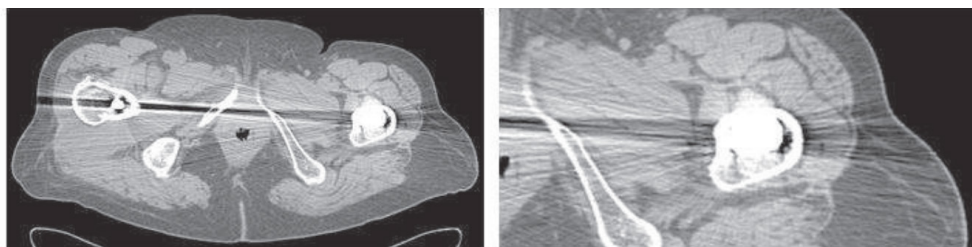
Bevezetés

A csípőízületi betegségek egyik legkorszerűbb műtéti megoldása a totális csípőízületi endoprotézisek beültetése, amely segítségével a fájdalmas mozgáskorlátozottságtól szenvedő beteg megszabadul panaszaitól és normalizálódik életvitele.¹

A számítógépes tomográfia (CT) felvételek esszenciális információkkal szolgálnak ortopédiai beavatkozásokhoz, segítségével nem invazív módon vizsgálható a csontszerkezet, tervezhetőek műtéti folyamatok, implantátum beültetési körülmények. Ezen túlmenően, a Debreceni Egyetem Ortopédiai Tanszékének Biomechanikai laboratóriuma a közeljövőben 3D nyomtatott,

személyre szabott titán implantátumokat kíván alkalmazni az arra rászoruló pácienseknél, amelynek alapkövetelménye a csontszerkezetet megfelelő minőségben reprezentáló CT felvétel. A CT felvételek azon túlmenően, hogy jelentős diagnosztikai értékkel bírnak, sajnos nagy keresztmetszetű és nagy denzitású területek esetében műtermékek jelenhetnek meg a felvételeken,² amelyet még tovább fokoz az emberi testben lévő fém orvosi eszközök (implantátumok, pacemaker, fogászati fémek) által okozott műtermékek megjelenése.

Gondoljunk egy medencei területre, ahol a magas denzitású csontszerkezet mellett esetlegesen kétoldali fém implantátum is jelen van (1. ábra).³



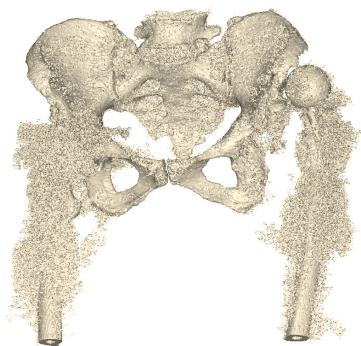
1. ábra. Csípőízületi implantátum okozta műtermékek hasi CT felvételen.

Ilyen esetekben műtermék csökkentő metódikák nélkül a CT felvétel értékét veszíti az implantátum tervezés szempontjából. A beültetett fém miatti sugárkeményedés, részleges térfogattartalom megjelenés és éleffektus²⁴ miatt az anatómiai struktúrák még a szakorvosoknak is felismerhetetlenek, a tervezéshez szükséges programok pedig nem képesek a megfelelő eredményt szolgáltatni. (2. ábra) A háromdimenziós alak-rekonstrukcióhoz használt számítógépes programoknak megközelítőleg műtermék-mentes CT felvételekre van szükségük.

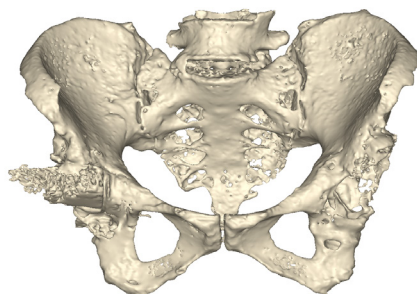
Mind a leletezéshez, mind az implantátumok 3D tervezése szempontjából tehát törekedni kell a műtermékek redukálására.

A tervezési folyamat első lépéseként a CT felvétel során kimentett DICOM fájlokat a

Mimics Research 20.0 (Materialise, Belgium) programba importáljuk, amelyben azután a felvétel Hounsfield értékeit alapul véve kiemeljük a csontozat elemeit). A Hounsfield tartomány kijelölése műtermékmentes felvételen nem jelent gondot, azonban ahogyan az 2.a. ábrán láthatjuk, a csípőbe ültetett fém protézis miatt megjelenő műtermékek nem teszik láthatóvá a pontos csontszerkezetet, míg a 2.b. ábrán több ciklusban elvégzett szoftveres korrekció eredménye látható, amely már megfelelő alapot biztosíthat az implantátum tervezéshez. Egyszerű csontdenzitástartományt alapul véve a program gond nélkül eltávolítja a lágyszöveteket és megkapjuk a tervezéshez szükséges csontmodell, azonban, ha implantátum kerül a rendszerbe, az automatikus kijelölés az 2.a. ábrán látható eredményt adja. Ha a tartomány felső értékét mind lentebb állítjuk,



a) Szoftveres korrekciók nélkül



b) Több ciklus szoftveres korrekció után

2. ábra. Tervező programban megjelenő CT felvételi adatok fém implantátum esetén

a műtermékek szintje csökken, ugyanakkor maga a csontállomány is hiányossá válik, hiszen a műtermékek denzitásértékei széles tartományt fednek le.

A CT berendezés működése során a test hosszanti tengelye körül körpályán halad, miközben a detektorokat elérő röntgensugarak a test egy szeletéről adnak információt. Több száz szelet egymásra rétegzése után kapjuk meg a háromdimenziós CT képet.⁵ A CT berendezés azonban mindössze az axiális síkban haladó röntgensugarak detektorba csapódása révén kap információkat.

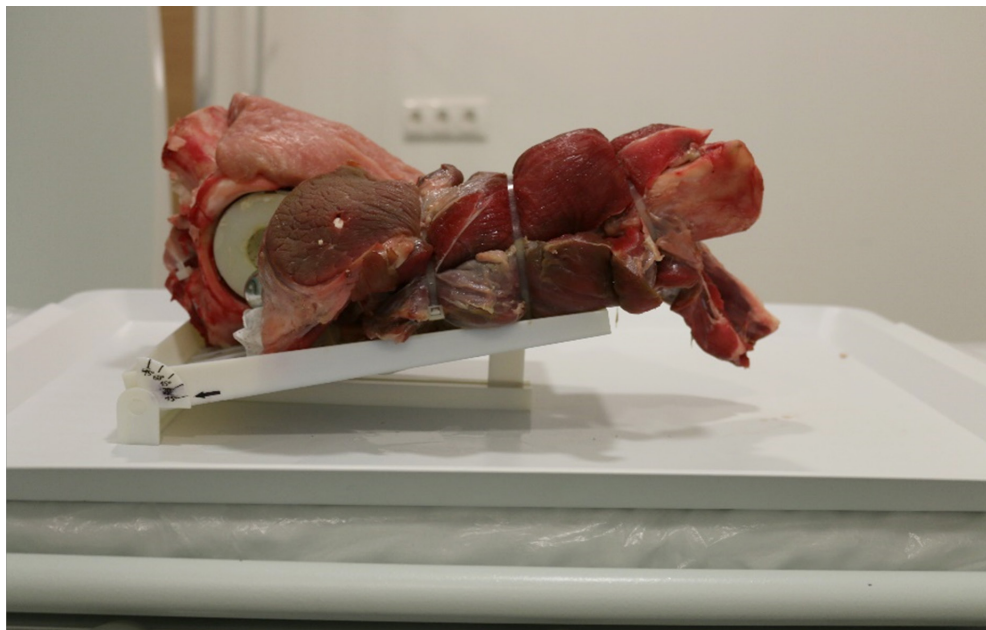
Az általunk használt szoftver, ahogy a legtöbb radiológiában használt program is, megjeleníti az axiális, koronális és szagittális síkok metszeit is, azonban ezeket az axiális vetületekből számolja, hiszen csak ilyen irányban történt a röntgensugarak detektálása, vagyis műtermékek szempontjából csak az adott artefaktumot látjuk más síkokban.

Hipotézisünk szerint, és irodalmi adatok alapján,⁶ ha az adott műterméket okozó objektumot tartalmazó testrészeletről megkapnánk a CT berendezés által nem vizsgált másik két síkban exponált felvételeket is, a kép artefaktum-mentesen összeállítható lenne a három sík alapján.

Módszerek

Feltevésünk bizonyítására egy kísérletet terveztünk. A kísérlet célja egy olyan rendszer összeállítása volt, amely jól modellezi egy csípőprotézissel rendelkező beteg CT felvételeinek főbb műtermékeit, valamint lehetővé teszi a pozícionálással kapott eredmények objektív értékelését.

A műtermékek létrehozására marhalábszár csontba helyeztünk acél (316L) csípőprotézis szárát, a marhacsípőbe acél (316L) ízvápát, valamint a csontokat fiziológiásan borító



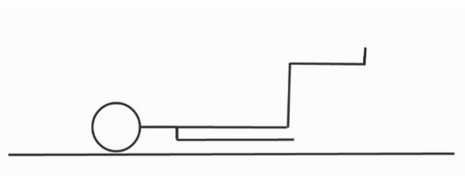
3. ábra. Összeállított fantom a pozícionáló állványon

izomtömeget is modelleztük. Így a humánhoz hasonló, protézist tartalmazó csípőízületet kaptunk.⁷ A pozicionáláshoz az összeállítást egy 3D nyomtatással készült, szögmérővel ellátott állványzatra rögzítettük, amely biztosította, hogy a csontok a kívánt pozícióban maradjanak a képalkotás során⁸ (3. ábra)

Az állvány anyagát tekintve nem befolyásolta a mérés pontosságát, ugyanis sugárelnyelése elhanyagolható, ahogyan a rögzítéshez használt eszközöké is.⁹

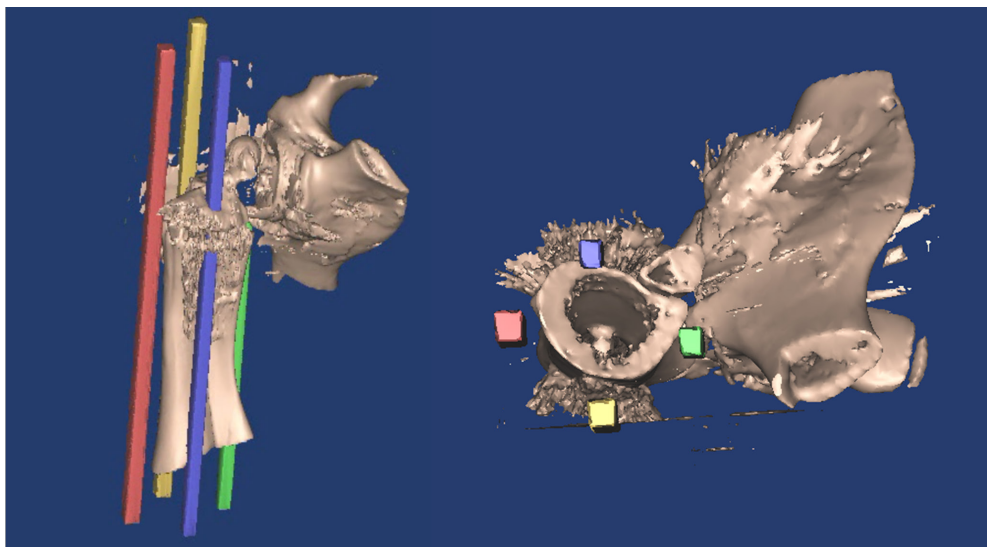
A Debreceni Egyetem ScanoMed Nukleáris Medicina Központjában egy Mediso Anyscan SC SPECT/CT (16 szeletes) típusú berendezéssel készítettünk felvételeket (100 mA, 120 kV, pitch 1, rotation time 1, kollimáció 20 mm, csontfelvételekre optimalizált rekonstrukciós szűrőkkel) a CT képalkotásban szokásos horizontális síkban (ezt vesszük a továbbiakban 0°-nak), valamint az erre a síkra merőleges koronális síkban is (ez a továbbiakban a 90°-os pozíció). A köztes szög-

pozíciók a 2 sík átmeneti állapotait mutatják be. Azért választottuk ezt a síkot, mert ha a modell helyébe egy pácienset képzelünk, ezen méréseket úgy tudjuk reprodukálni, ha a beteg csípőben és térdben flektálja az alsóvégtagot (azaz felhúzza a térdét) és ez a CT gépben lévő korlátozott hely ellenére is megvalósítható. (4. ábra)



4. ábra. Sematikus ábra a beteg pozicionálásáról a képalkotás során

A felvételeket a 0° és a 90° között 15 fokenként végeztük el, tehát 0°, 15°, 30°, 45°, 60°, 75° és 90° szögpozíciókban. Ezekben a pozíciókban készültek felvételek a fémet tartalmazó rendszerrel, majd az implantátumot eltávolítva az immáron fém nélküli modelltől is, amely a kontrollt biztosította.



5. ábra. Zónák, amelyekben a pixelszámokat értékeltük

Az értékeléshez a CT felvételeket a betegek felvételeinél is használt Mimics Research 200 programba importáltuk. Ahogyan azt korábban is láttuk, a gond itt is a csontok irreguláris térfogatnövekedése volt, amelyet az implantátum miatti műtermékek okoznak. (5. ábra). A műtermékek mértékének objektív mérése kapcsán figyelembe kellett venni, hogy mivel a más síkban történő leképezés nem jelenti a műtermékek megszűnését, csak az átrendeződését, ezért a megfelelő Hounsfield tartományba eső térfogatoméret nem tudja korrekten tükrözni, hogy az adott szögpozíciókban milyen eloszlást vesznek fel a műtermékek. Ezen okból zónákat jelöltünk ki a lábszárcsont körül. (5. ábra)

A négy zóna egy szabályos kör négy egymástól legtávolabbi pontján helyezkedik el, ahol a kör közepén a lábszárcsont található. A zónák egyenként 10x10 mm alapú hasábok. Anatómiai viszonyok miatt anterior (kék), laterális (piros), posterior (sárga) és mediális (zöld) zónákat tudunk megkülönböztetni. Ezek mindegyike a teljes modell hosszúságát lefedi, kivéve a mediális zóna, amely a fém ízfej miatt fals magas értéket adna, így ennek a legmagasabb pontját a fém alatt határoztuk meg (a fémet nem tekintjük műterméknek). Az értékelés során a 226-1600 Hounsfield értéktartományban lévő pixeleket jegyeztük fel a zónákban egyenként, mind a fémet tartalmazó modell, mind a kontroll esetében.

A zónákban kapott pixelszámokat az 1. táblázat mutatja. A zónákat egyenként vizuálisan is elemezve (6. ábra) megállapíthatjuk, hogy minél magasabb a pixelszám az adott zónában, annál kifejezettebben jelenik meg a műtermék. Valamint minden zónában vannak olyan szögpozíciók, ahol a műtermékek szintje a kontrolléhoz hasonló, tehát az adott terület közel műtermékmentes.

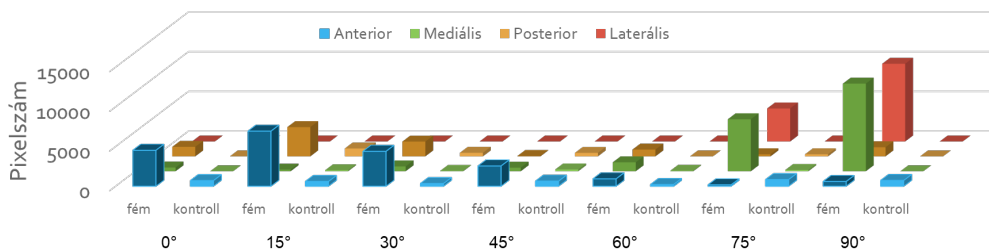
Ez az anterior zónát tekintve azt jelenti, hogy

SZÖG	ZÓNA	FÉM	KONTROLL
0°	ANTERIOR	4519	701
0°	MEDIÁLIS	473	0
0°	POSTERIOR	1203	0
0°	LATERÁLIS	4	0
15°	ANTERIOR	6931	593
15°	MEDIÁLIS	214	129
15°	POSTERIOR	3685	998
15°	LATERÁLIS	0	0
30°	ANTERIOR	4388	332
30°	MEDIÁLIS	608	51
30°	POSTERIOR	1862	450
30°	LATERÁLIS	0	2
45°	ANTERIOR	2545	636
45°	MEDIÁLIS	453	225
45°	POSTERIOR	53	439
60°	ANTERIOR	923	207
60°	MEDIÁLIS	1129	65
60°	POSTERIOR	861	0
60°	LATERÁLIS	0	0
75°	ANTERIOR	165	833
75°	MEDIÁLIS	6550	167
75°	POSTERIOR	266	259
75°	LATERÁLIS	4159	3
90°	ANTERIOR	589	720
90°	MEDIÁLIS	11044	0
90°	POSTERIOR	1150	0
90°	LATERÁLIS	9795	0

1. táblázat. Zónákban kapott pixelszámok

a standard CT felvételi pozícióban, tehát 0° esetén jelentős műtermékképződést látunk, amely a 45°-os pozícióig jelen van. 60° esetben már egyértelmű a műtermékcsökkenés és kijelenthetjük, hogy a koronális síkban történt CT felvétel esetén (90°) az anterior zónában nem látunk műtermékképződést.

A mediális zónában a 0°-os pozícióban nincsen műtermék, viszont az anterior zónához

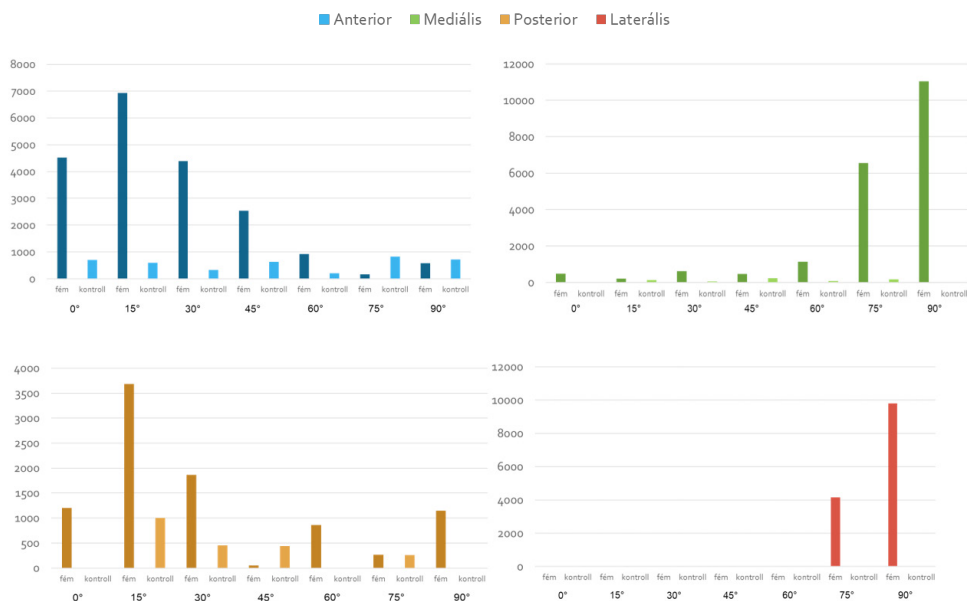


6. ábra. Artefaktumok eloszlása adott zónákban, adott szögpozíciókban

hasonlóan, de ellentétes előjellel itt is megváltozik a műtermékek szintje a koronális síkhoz (90°) közeledve. 60° esetében enyhe, míg 75°-nál már jelentős mennyiségben figyelhetünk meg műtermékeket, legkifejezettebben pedig a 90°-os pozícióban.

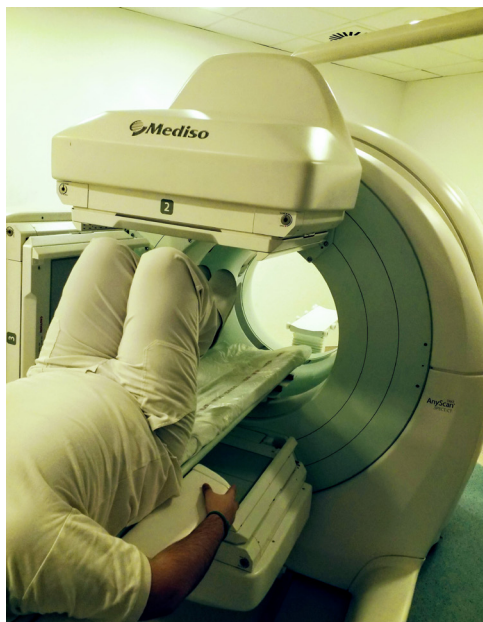
A posterior zónában az anterioréhoz hasonló dinamikát figyelhetünk meg. Itt is a standard és ahhoz közeli pozíciókban látunk jelentős műtermékképződést, amely a koronális síkhoz

közeledve minimalizálódik, majd el is tűnik. Ebben a zónában a legszembetűnőbb az a jelenség, amely egyrészt a CT gép feloldóképességéből, másrészt a mérés óhatatlan szubjektívásából, harmadrészt pedig a modell anatómiai sajátosságaiból adódik. Ugyanis, ha megfigyeljük a posterior zóna kontroll eredményeit, láthatjuk, hogy esetenként igen magas értékeket kapunk, olykor magasabbat, mint az adott szögpozícióban a fémet tartalmazó modell esetén.



7. ábra. Grafikonok az artefaktumok eloszlásáról

A laterális zónában a mediáliséhoz igen hasonló képet látunk, itt is a koronális síkhoz közeledve jelennek meg a műtermékek és a 0° körüli pozíciókat tekinthetjük műtermékmentesnek. Ennek a zónának az eredményei már szinte egyáltalán nem torzulnak, köszönhetően a kedvező elhelyezkedésének.



8. ábra. Beteg pozicionálása a CT készülékben

Megbeszélés

Összefoglalva elmondhatjuk, hogy a csípőízületi protézisek okozta műtermékek diagnosztikus és terápiás zavaró hatásait az ismertetett módszer képes lehet csökkenteni, illetve kiküszöbölni, a sugárterhelés megnövekedése mellett. A munkánk során vizsgált csípőízület környéki műtermékek esetén különösen óvatosan kell a műtermékek csökkentésének ezen módszerét választani, hiszen a kismedencei szervek sugárérzékenysége az egyik legnagyobb. Természetesen minden más esetben is kétszeres sugárterheléssel kell számolni, ez a módszer egyértelműen legnagyobb hátránya.

A műtermékek szűrése szempontjából érdemes lehet a betegről egy standard CT felvételt készíteni, majd felhúzott alsó végtagokkal egy másikat (9. ábra). A felhúzott végtagok stabilizálására érdemes a beteg alsó végtagját egy minimálisan sugárelnyelő anyaggal megtámasztani, így elkerülve a páciens mozgásából eredő műtermékeket. A második CT felvétel esetén az adott berendezés és páciens paramétereire mérten megvalósítható maximális, de legalább 45 fokos csípőflexio javasolt, hiszen abban a pozícióban kezd a műtermékek szintje láthatóan átrendeződni, ami a felvételekkel való munkát elősegíti.

IRODALOMJEGYZÉK

1. Szendrői M. Csípőízület betegségei. In: Ortopédia. Semmelweis Kiadó. 2009. p. 351
2. De Man B, Nuyts J, Dupont P, Marchai G, Suetttis P. Metal streak artifacts in X-ray computed tomography: A simulation study. IEEE Transactions on Nuclear Science. 1999;3(3):691-96.
3. Meyer E, Raupach R, Lell M, Schmidt B, Kachelriess M. Normalized metal artifact reduction (NMAR) in computed tomography. Med Phys. 2010;37(10):5482-93.
4. Duerinckx AJ, Macovski A, Duerinckx AJ. Non-linear polychromatic and noise artifacts in X-ray computed tomography images. Journal of Computer Assisted Tomography. 1979;3(4):519-26
5. Fráter L. Képpalkotó módszerek. In: Radiológia. Medicina könyvkiadó Zrt. 2010. p. 41
6. Naka Y, Sakamoto K, Minamoto T, Kamakura T, Ogata Y, Matsumoto M, et al. Clinical evaluation of a newly developed method for avoiding artifacts caused by dental fillings on X-ray CT. Ra-diol Phys Technol 2008; 1: 115–22.
7. Andersson KM, Nowik P, Persliden J, Thunberg P,

- Norrman E. Metal artefact reduction in CT imaging of hip prostheses—an evaluation of commercial techniques provided by four vendors. *Br J Radiol.* 2015;88(1052):20140473.
8. Lewis M, Toms AP, Reid K, Bugg W. CT metal artefact reduction of total knee prostheses using angled gantry multiplanar reformation. *Knee.* 2010;17(4):279-82.
9. Henriksson GC, Mafce MF, Flanders AE, Kriz RJ, Peyman GA. CT evaluation of plastic intraocular foreign bodies. *AJNR Am J Neuroradiol.* 1987;8(2):378-9.

A közlemény a Pénzügyminisztérium GINOP-2.3.2-15-2016-00022 azonosító jelű pályázatának támogatásával készült.

Szeretném megköszönni továbbá a Debreceni Egyetem Ortopédiai Tanszék munkatársainak, Prof. Dr. Csernátorny Zoltán Intézetvezető Úrnak a kísérlet elvégzésében és megtervezésében.

Valamint szeretném megköszönni Dr. med. hab. Garai Ildikó Orvos igazgatónak és a Debreceni Egyetem ScanoMed Nukleáris Medicina Központ többi munkatársának, akik biztosították a CT felvételek professzionális elvégzését, és azok szakszerű kiértékelését.

Árvai Péter

Debreceni Egyetem ÁOK Klinikai Központ, Neurológiai Klinika

H-4032 Debrecen. Móricz Zsigmond körút 22.

Tel.: (+36) 52 411 600