

Biomechanica Hungarica I. évfolyam, 1. szám

A THORACALIS GERINC PROCESSUS TRANSVERSUSAINAK GEOMETRIAI VIZSGÁLATA

Csernátony Zoltán¹, Hunya Zsolt¹, Sikula Judit², Kollár József²,
Molnár Szabolcs³

¹ Debreceni Egyetem Orvos- és Egészségtudományi Centrum, Ortopédiai Klinika

² Debreceni Egyetem Orvos- és Egészségtudományi Centrum, Radiológiai Klinika

³ Budai Irgalmasrendi Kórház, Ortopédiai Osztály

csz@mcd.unideb.hu

Absztrakt

Munkacsoportunk évek óta foglalkozik a thoracalis gerinc biomechanikájával, kiemelt figyelmet szentelve a fiziológiás gerinc és a scolioticus deformitások sajátosságainak. A műtéti kezelést igénylő gerincdeformitások korrekciója során használt implantátum-rendszerek kiegészítőjeként szükség lehet olyan eszköz használatára, amely a thoracalis gerincszakasz csigolyáin, a processus transversusok bázisán támaszkodik. Összeállítottunk egy olyan kísérlet-sorozatot, amely során a végső célunk az implantátumok tervezéséhez szükséges anatómiai és mechanikai információk gyűjtése, valamint a beültetésre kerülő eszközök megbízhatóságának radiológiai vizsgálómódszerekkel történő preoperatív meghatározása volt. Vizsgálatainkhoz cadaverekből távolítottunk el háti gerincszakaszokat. Az első fázisban a háti csigolyák processus transversusainak anatómiai méreteit vizsgáltuk radiológiai módszerek segítségével. A második részben a computertomographiás (továbbiakban CT) felvételekről meghatározható csontsűrűséget mértük. A vizsgálatok utolsó részeként pedig a processus transversusok (bio)mechanikai ellenálló képességét és annak preoperatív, CT-felvételekkel való megítélhetőségét vizsgáltuk. Jelen közleményünkben az első fázis eredményeit, a thoracalis gerinc processus transversusainak radiológiai vizsgálómódszerekkel meghatározott geometriai paramétereit ismertetjük.

Kulcsszavak: thoracalis gerinc; biomechanika; scoliosis; implantátum; processus transversus
Keywords: thoracal spine; biomechanics; scoliosis; implants; processus transversus

Bevezetés

A scoliosis sebészi kezelésében forradalmi változást jelentett a Cotrel és Dubousset által bevezetett derotációs koncepció, amelyet a róluk elnevezett (továbbiakban CD) implantátum használata során alkalmaztak¹. Ezt az újítást felhasználva számtalan beültetendő változat jelent meg – fejlesztve ezzel a sebészi technikát és az implantátumgyártást. A műtéti eredmények értékelésekor szignifikáns számú reziduális patológiás rotációt lehetett dokumentálni, amely annak a következménye, hogy a frontális és szagittális görbület reduk-

cója során a relatív rotáció gyakran növekedett^{2,3,4,5}. Munkacsoportunk vezetője a CD-rendszerek kiegészítőjeként fejlesztette ki a „CAB” horgot^{6,7,8}. A kiegészítő implantátum használata közben, a horgot a thoracalis gerinc csigolyáinak processus transversusaira kell felhelyezni. A beültetendő eszköz biomechanikai tesztelése és az első klinikai tapasztalatok⁷ után igény merült fel különböző méretű és geometriájú implantátumok készítésére. Munkánk során célul tűztük ki a háti gerinc processus transversus anatómiai paramétereinek könnyen hozzáférhető radiológiai vizsgálómódszer alapján való meghatározását.

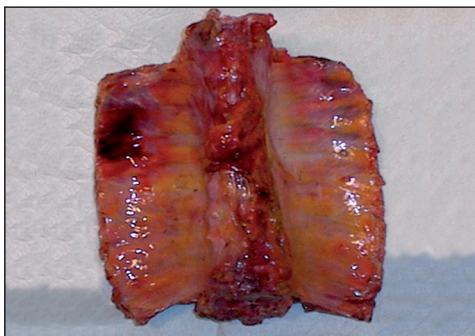A gerinc morfológiájának radiológiai vizsgálatára számos példát találunk az irodalomban^{9,10,11,12}. A gerincszakaszokról készített, hagyományos axiális CT-scaneken a transzverzális síkban, az ezekből előállított rekonstrukciós felvételeken pedig a szagittális síkban vizsgáltuk a processus transversusok méreteit, és megállapítottuk azok szórását.

Anyag és módszer

Kísérletsorozatunk során összesen 10 db cadaverekből eltávolított háti gerincszakasz processus transversusainak anatómiai paramétereit vizsgáltuk. A preparátumok a teljes thoracalis gerincszakaszból (Th1–12, esetenként a kísérletben fel nem használt C7, illetve L1 csigolyákból), valamint a hozzá tartozó bordacsonkokból álltak (1. ábra). Az idevágó irodalom áttekintése során arra a következtetésre jutottunk, hogy mérési eredményeinket nem befolyásolja a tény, hogy lágyrészekről megfosztott gerincszakaszokkal dolgozunk¹³. Az eltávolítás után a preparátumok egy részét – a mérésorozat egy további fázisának menetét megkönnyítendő – a bordacsonkoktól megfosztottuk, és csigolyapárokra szedtük szét: Th1-2, Th3-4, Th5-6, Th7-8, Th9-10, Th11-12 (2. ábra). A cadaverek átlagéletkora 68 év (25–91) volt, nő:férfi arány 6:4. A minták eltávolítása és preparálása a Debreceni Egye-

tem Patológiai Intézetében és Biomechanikai Laboratóriumában, a Debreceni Egyetem Orvos- és Egészségtudományi Centrum Etikai Bizottságának engedélyével (DOTE RKEB/IKEB – Prot. No. 2099/2003) történtek.

A preparátumok eltávolítása után, azokról computertomographiás rétegvételeket készítettünk (7 db gerincszakaszt a fent leírt módon csigolyapáronként, 3 db-ot pedig egészben vizualizáltunk). A CT-felvételek elkészítése és az azokon végzett mérések a Debreceni Egyetem Radiológiai Klinikáján történtek. A vizsgálat kivitelezéséhez GE Dual CT-készüléket használtunk. A leképezés során 3 mm rétegvastagságú felvételeket készítettünk, amelyek a csigolyák transzverzális síkú metszeteit reprezentálják. A leképezéskor a csigolyákat a vizsgálóasztalra tett ovális fejtartóban stabilizáltuk (3. ábra). A 7 db szétbontott gerincszakasz esetében minden csigolyapárt külön-külön helyeztünk a vizsgálóasztalra, míg a 3 egészben lévő gerincszakasz esetében a teljes mintát (a teljes thoracalis gerinc mindegyik bordacsonkkal) vizsgáltuk, és – mint az előzőekben – csigolyapáronként készítettünk felvételeket. Ekkor a preparátumot, annak görbülete miatt (fiziológias thoracalis kyphosis) minden „scan” után újra kellett pozicionálni, hogy az adott felvételen a meghatározandó csigolya pontos horizontális síkú metszete legyen látható.

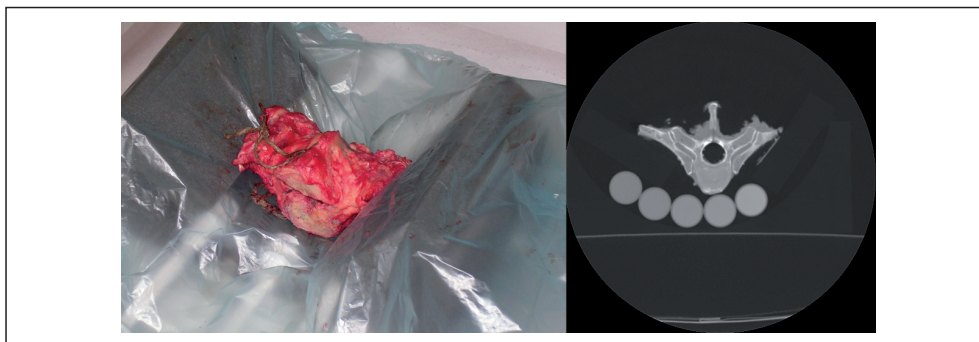


1. ábra. Cadaverekből eltávolított thoracalis gerincszakasz



2. ábra. A cadaverekből eltávolított gerincszakaszok csigolyapárokra bontás után

Biomechanica Hungarica I. évfolyam, 1. szám



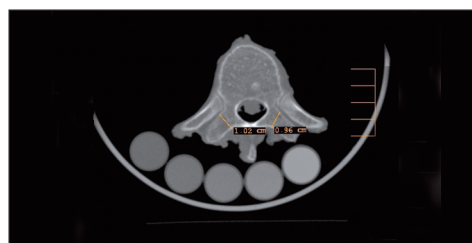
3. ábra. A preparátumok CT-vel való leképezése és az elkészült axiális scan

A következő lépésben az axiális felvételeken egy, a Radiológiai Klinikán a diagnosztikában is gyakran alkalmazott szoftver segítségével meghatároztuk a vizsgált csigolyák processus transversusainak horizontális átmérőjét (4. ábra). Az elkészült felvételek alapján, ugyanezen szoftvert használva szagittális síkú rekonstrukciós képeket készítettünk, és ezeken megmértük a csigolyanyúlványok vertikális átmérőjét is (5. ábra). A mérések során az átmérőket előre meghatározott területen, a processus transversusok tövénél – ahol a korábbiakban említett implantátum rögzül – vizsgáltuk. Az adatokat táblázatba foglaltuk, grafikonon ábrázoltuk és statisztikai elemzéseket végeztünk.

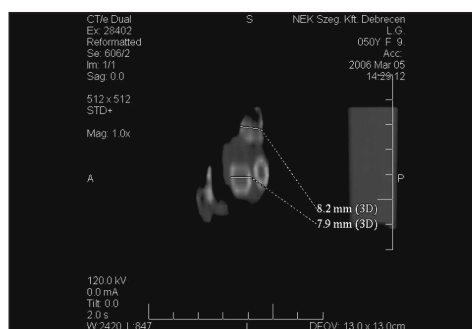
Eredmények

Összesen 120 thoracalis csigolya (10 thoracalis gerincen Th1–12 között) 240 processus transversusának vizsgálatára volt lehetőségünk. Az eltávolítás során történő sérülés, illetve a rekonstrukció hibahatára miatt 443 értékelhető mérési eredményt (218 vertikális és 225 horizontális átmérő) kaptunk. A vertikális átmérők 7,4 és 18 mm között változtak. Csigolyánkénti átlagukat az 1. grafikonon szemlélteti. A Th1 és 11 közötti csigolyáknál 18, 19 vagy 20 eredmény állt rendelkezésünkre, a 12-es háti csigolyánál csak 7. Ennek oka a Th-12 rövid, vastag nyúlványainak sérülékeny-

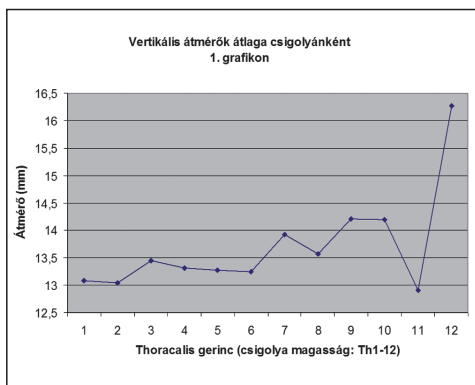
sége. Látható, hogy ezen átlagok nagy része 13 és 14 mm között mozog (12,9–14,2 mm-ig). A vertikális átmérők eloszlását a 2. grafikonon ábrázolja. A leggyakrabban előforduló átmérők: 12,5 mm-től 15,5 mm-ig a teljes halmaz 66%-át teszik ki. Amennyiben a legkisebb vertikális átmérőtől vizsgáljuk, 15,5 mm-es nagyságig az összes átmérő 88,5%-a található ebben a csoportban.



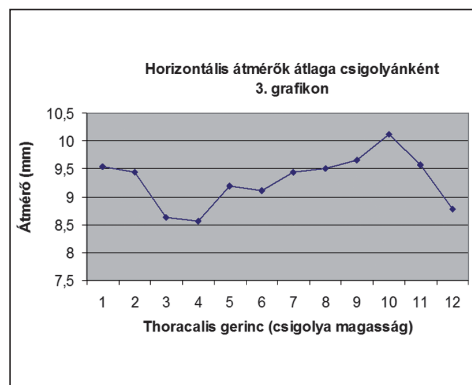
4. ábra. A processus transversusok horizontális átmérőjének meghatározása



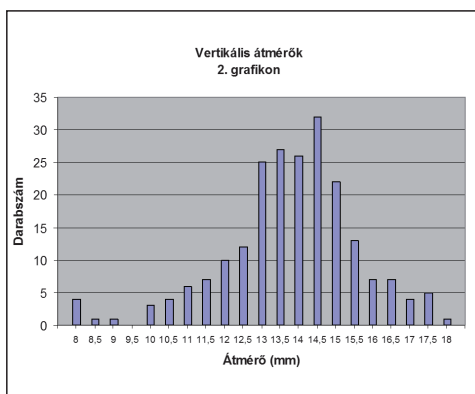
5. ábra. Szagittális rekonstrukciós CT-kép és a csigolyanyúlványok vertikális átmérőjének mérése



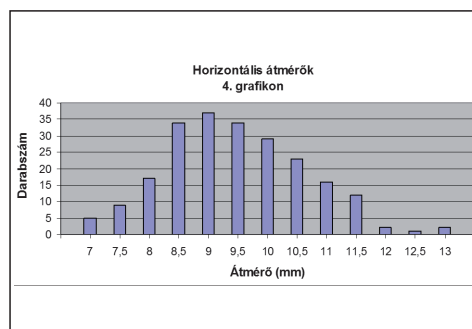
1. grafikon. Vertikális átmérők átlaga csigolyánként



3. grafikon. Horizontális átmérők átlaga csigolyánként



2. grafikon. A csigolyák számának eloszlása a vertikális átmérőjük alapján



4. grafikon. A csigolyák számának eloszlása a horizontális átmérőjük alapján

A horizontális átmérők 6,7 és 12,8 mm között változtak. Csigolyánkénti átlagukat a 3. grafikon szemlélteti. A Th1 és 11 közötti csigolyáknál 18, 19 vagy 20 eredmény állt rendelkezésünkre, a 12-es háti csigolyánál csak 11. Ennek oka szintén az alsó thoracalis csigolyanyúlványok sérülékenysége. Látható, hogy ezen átlagok 8,5 és 10 mm között mozognak (8,55–10,115 mm-ig). A horizontális átmérők eloszlását a 4. grafikon ábrázolja. A leggyakrabban előforduló átmérők: 8,5 mm-től 11,5 mm-ig a teljes halmaz 82%-át teszik ki. Amennyiben a legkisebb horizontális átmérőtől vizsgáljuk, 11,5 mm-es nagyságig az összes átmérő 96%-a található ebben a csoportban.

Összefoglalás

A thoracalis gerinc biomechanikája rendkívül összetett és nehezen modellezhető. A műtéti kezelést igénylő gerincdeformitások korrekciója kiemelt jelentőséggel bír a test harmóniájának, egyensúlyának, esztétikájának helyreállítása, valamint a műtéttel kapcsolatos nehézségek (nagy mennyiségű implantátum, kiterjedt feltárás) miatt. Az alkalmazott implantátumrendszerek az elmúlt évtizedekben dinamikus fejlődésen mentek keresztül, ugyanakkor a thoraco-lumbalis régió összetett biomechanikai működése miatt számos buktatóval rendelkeznek¹⁴. Ezen implantátumok kiegészítőjeként szükséges lehet olyan

Biomechanica Hungarica I. évfolyam, 1. szám

eszköz használata, amely a thoracalis gerincszakasz csigolyáin, a processus transversusok bázisán támaszkodik. Összeállítottunk egy három fázisból álló kísérletsorozatot, amely során könnyen hozzáférhető radiológiai módszer segítségével meghatároztuk a háti csigolyák processus transversusainak átlagos anatómiai méreteit (1. fázis), majd a CT-felvételekről meghatározható csontsűrűséget mértük (2. fázis) és a vizsgálatok utolsó részeként a processus transversusok biomechanikai ellenállóképességét és annak preoperatív, computertomographiás felvételekkel való megítélhetőségét vizsgáltuk (3. fázis). A mérések végső célja az implantátumok tervezéséhez szükséges anatómiai és mechanikai információk gyűjtése, valamint a beültetésre kerülő eszközök megbízhatóságának radiológiai vizsgálómódszerekkel történő preoperatív meghatározása volt. Jelen közleményünkben az első fázis – a thoracalis gerinc processus transversusainak CT-vel történő geometriai vizsgálatáról számoltunk be. A radiológiai mérési eredményekből azt a következtetést vonhatjuk le, hogy a processus transversusok verti-

kális és horizontális átmérői egy jól meghatározott tartományba esnek. A legegyszerűbb esetben vertikálisan 15,5 mm-es – tehát minden, tőle kisebb átmérőre jó –, horizontálisan pedig 11,5 mm-es „horog” a betegek 88,5, illetve 96%-ban alkalmazható. Amennyiben a későbbiekben ennél nagyobb pontosságot várunk el, a méretezésnél szóba jövő maximális implantátumszám a következő módon alakulhat: a vertikális értékek alapján 12,5 és 15,5 mm közötti tartományt nézve, ahol az esetek 66%-át találjuk meg – a legprecízebb méretkülönbséget (1 mm) választva is legfeljebb 3 implantátum méretre van/lehet szükség. Ugyanezt a logikai menetet követve a horizontális átmérőknél 8,5 és 11,5 mm között – ahol az esetek 82%-a található – szintén 3 mérettartományt kell a gyártásnál megkülönböztetni. Vagyis a legaprólékosabb tervezést figyelembe véve is maximum $3 \times 3 = 9$ implantátum sorozattal kell rendelkezünk. Ezen eredmények felhasználásával lehetőség van az eszközök sorozatgyártására, valamint műtét előtt készített CT-felvételek alapján a megfelelő implantátum kiválasztására.

Köszönetnyilvánítás

A szerzők ezúton szeretnék kifejezni köszönetüket a Debreceni Egyetem Radiológiai Klinika munkatársainak a CT-felvételek készítésében végzett segítségükért, valamint a Pathológiai Intézet munkatársainak a cadaver tanulmányokban nyújtott részvételükért.

IRODALOM

1. Cotrel Y, Dubousset J. Nouvelle technique d'ostéosynthèse rachidienne segmentaire par voie postérieure. Rev Chir Orthop 1984; 70:489–94.
2. Dubousset J. Assessment of the rotational deformity. In: Canadell J, Forriol F, Cara JA, editors. Idiopathic scoliosis update. Basic research and clinical concepts. Pamplona: University of Navarra, Medical School Pamplona; 1991. p. 311–6.
3. Krismer M, Bauer R, Sterzinger W. Scoliosis correction by Cotrel-Dubousset instrumentation. The effect of derotation and three dimensional correction. Spine 1992;17 Suppl 8:263–9.
4. Csernátó Z, Gáspár L, Benkő K, Fekete Zs, Soós P, Nyulasi T, et al. Experimental studies for the surgical correction and fixation of dorsal spine deformities. Acta Chir Hung 1997; 36:51–3.

5. Csernátóy Z, Szepesi K, Gáspár L, Kiss L. Contradictions of derotation in scoliosis surgery using the CD principle. *Medical Hypotheses* 2002;58(6):498–502.
6. Csernátóy Z. Egy új típusú háti implantátum, a „CAB” kifejlesztése a scoliosis hátsó behatolásból végzett műtéti kezeléséhez [PhD thesis]. Debrecen: Debreceni Orvostudományi Egyetem; 1999.
7. Csernátóy Z, Fekete Zs, Soós P, Nyulasi T, Gáspár L. A háti szakasz scoliosisának módosított instrumentálása. Első klinikai tapasztalatok a CAB horgok alkalmazásával. *Magyar Traumat Ortop* 1999;42:42–6.
8. Csernátóy Z, Goodship A, Szepesi K, Jónás Z, Gáspár L, Benkő K, et al. A complementary thoracic implant for the surgical correction of the scoliotic curve. A preliminary report. *Eur J Orthop Traumatol* 2001;11:85–9.
9. Landry C, De Guise JA, Dansereau J, Labelle H, Skalli W, Zeller R, et al. Computer graphic analysis of the three-dimensional deformities of scoliotic vertebrae. *Ann Chir* 1997;51(8):868–74.
10. Panjabi MM, Takata K, Goel V, Federico D, Oxland T, Duranceau J, Krag M. Thoracic human vertebrae. Quantitative three-dimensional anatomy. *Spine* 1991;16(8):888–901.
11. Kothe R, O'Holleran JD, Liu W, Panjabi MM. Internal architecture of the thoracic pedicle. An anatomic study. *Spine* 1996;21(3):264–70.
12. Panjabi MM, Shin EK, Chen NC, Wang JL. Internal morphology of human cervical pedicles. *Spine* 2000;25(10):1197–205.
13. Lee S, Harris KG, Nassif J, Goel VK, Clark CR. In vivo kinematics of the cervical spine. Part I: Development of a roentgen stereophotogrammetric technique using metallic markers and assessment of its accuracy. *J Spinal Disord* 1993;6(6):522–34.
14. Molnár Sz, Manó S, Kiss L, Csernátóy Z. Ex vivo and in vitro determination of the axial rotational axis of the human thoracic spine. *Spine* 2006;31(26):E984–E991

A szerzők kijelentik, hogy a kísérletsorozat a hatályos magyar jogszabályoknak megfelelően, a Debreceni Egyetem Orvos- és Egészségtudományi Centrum Etikai Bizottságának engedélyével (DOTE RKEB/IKEB - Prot. No. 2099/2003) történt.

A kísérletek megvalósítása során a szerzők semmiféle anyagi támogatásban nem részesültek.

Csernátóy Zoltán

Debreceni Egyetem Orvos- és Egészségtudományi Centrum, Ortopédiai Klinika

4012 Debrecen, Nagyerdei krt. 98.

Tel.: (+36) 52 415-494